



Rijksinstituut voor Volksgezondheid
en Milieu
*Ministerie van Volksgezondheid,
Welzijn en Sport*

Een uitbraak van *Entamoeba histolytica* in Nederland?

Titia Kortbeek





E. histolytica in Nederland

- In huisartsen populatie: <0.1 %
- In academische centra ook <0.1 %


In meeste centra: multiplex PCR met Giardia, Crypto en *E.histolytica* (en /of Dientamoeba)

Combinatie wisselt per centrum

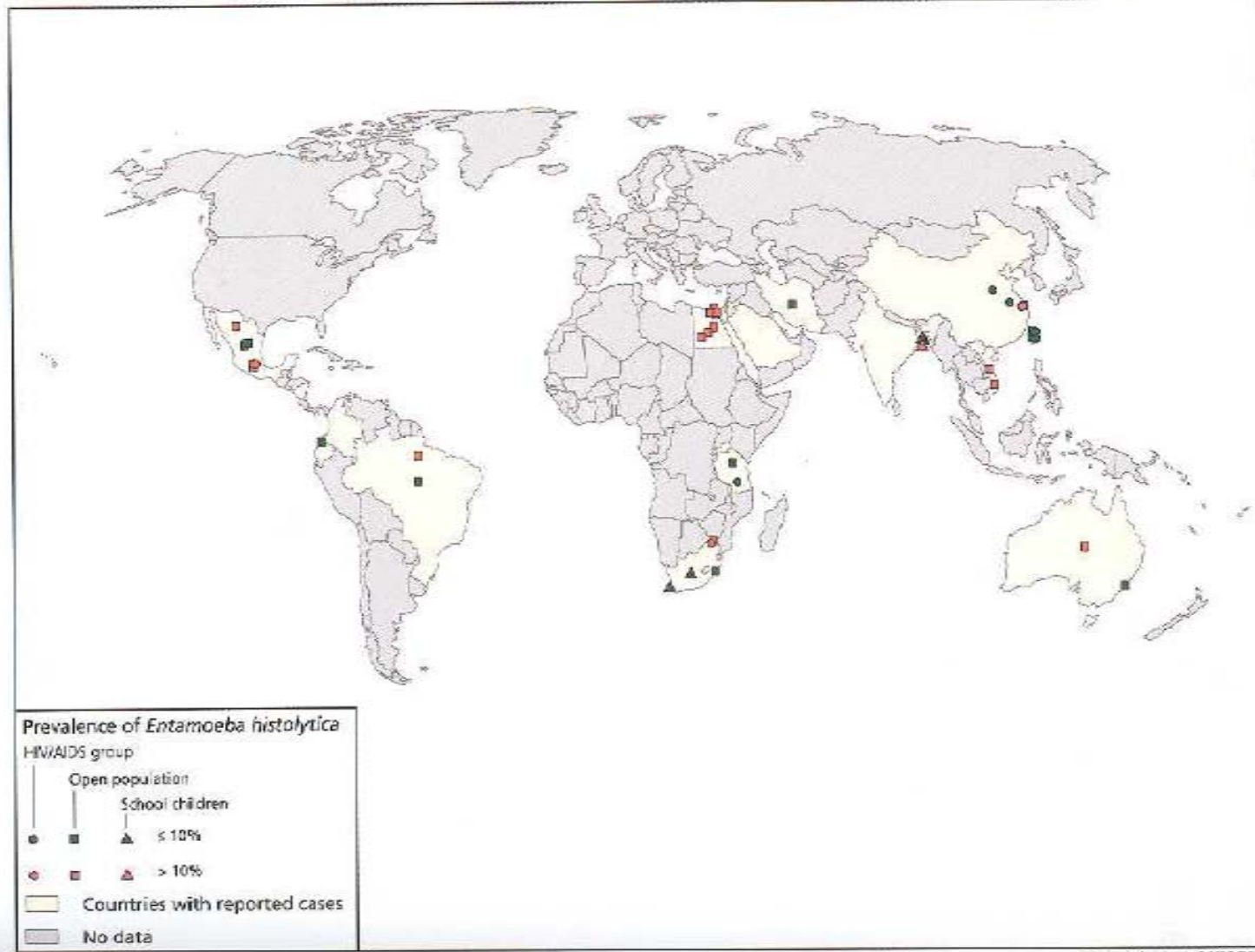
Meest recente data:

Bruijnesteijn van Coppentraet ea CMI 2015

- Gastro pat. 1515 cases, 1195 controles: alles negatief voor *E.histolytica*
- Niet meldingsplichtig dus geen data



Amebiasis, *Entamoeba histolytica*





Amoebiasis:

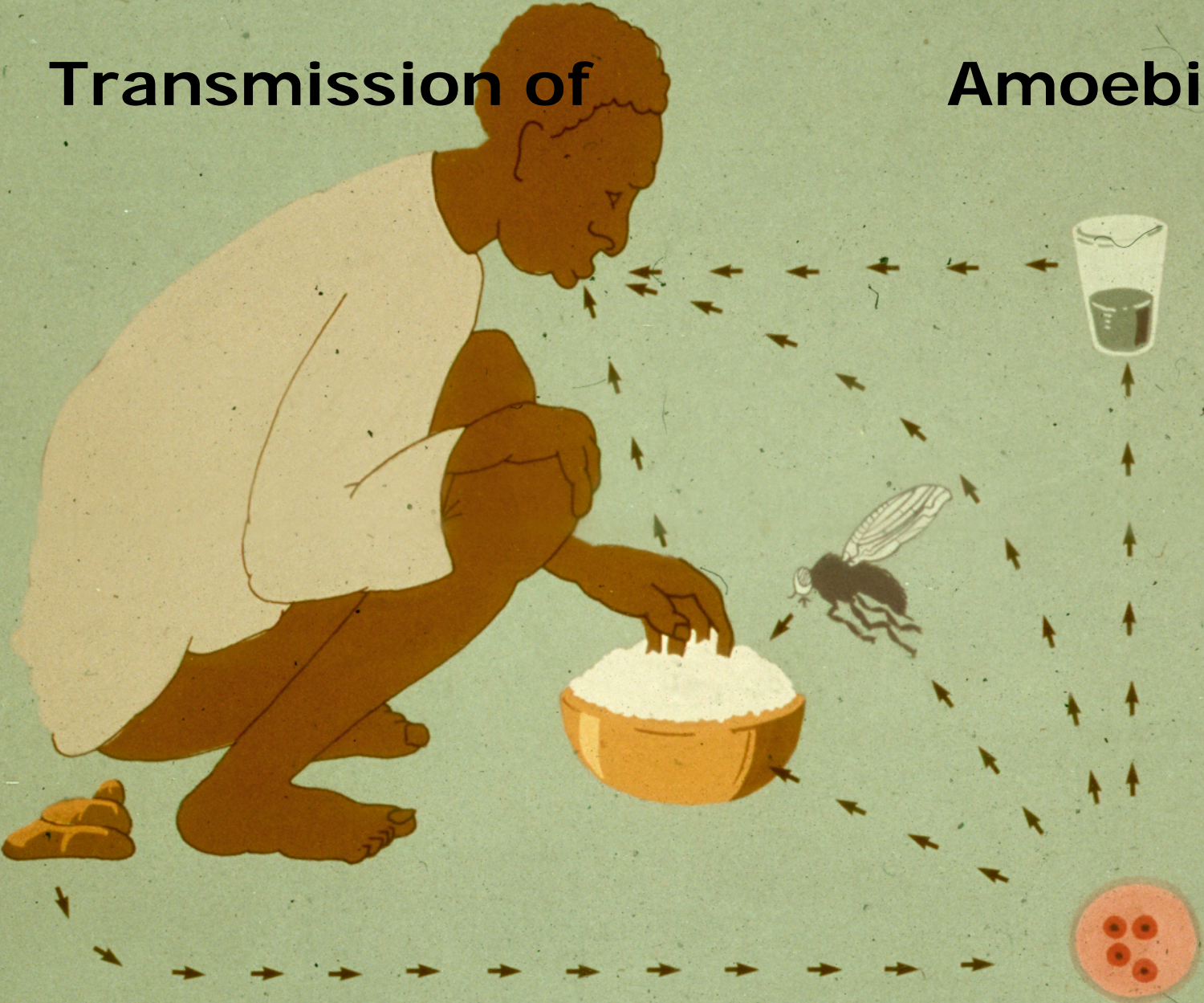
Ziekte veroorzaakt door
Entamoeba histolytica, een eencellige

Entamoeba histolytica = amoeben

Acanthamoeba : vrijlevende amoeben

Transmission of

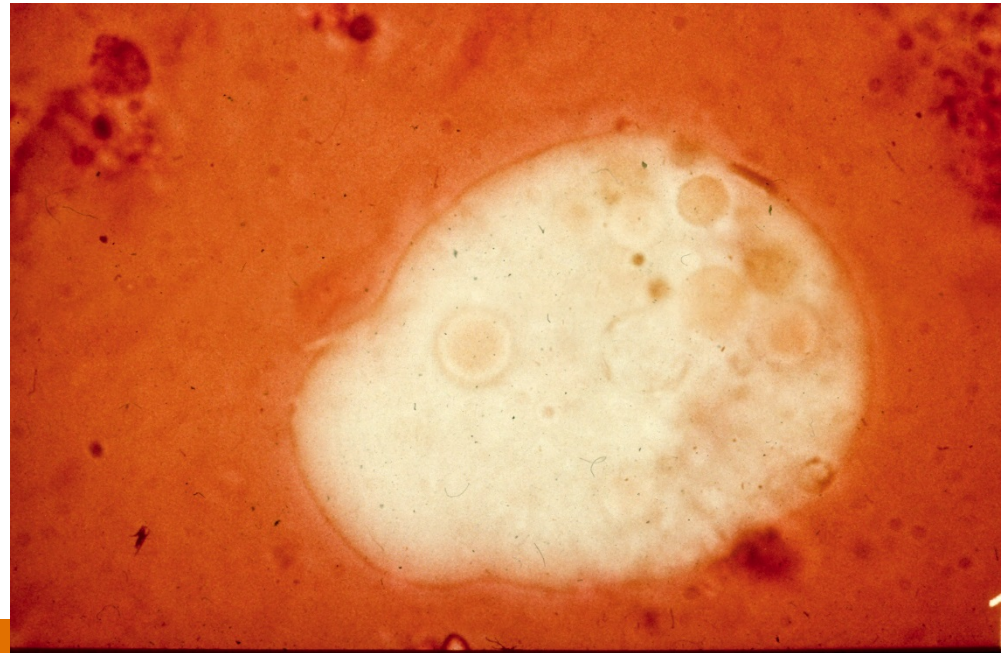
Amoebiasis





stadia

- In feces:
 - minuta vorm: commensaal
 - cysten : overlevingsvorm – via feces naar buiten; direct infectieus
 - trofozoiet: *E. histolytica* : invasief ; ingestie van eryl; via bloedbaan naar lever, longen en hersenen





Ziektebeelden:

- Asymptomatisch : merendeel (90%)
- Darmamoebiasis : variërend van mild met buikpijn, diarree (al dan niet bloederig) tot amoebendysenterie of fulminante amoebencolitis met darmperforatie en peritonitis
- Amoeboom : tumor in coecum of recto-sigmoid; buikpijn, obstipatie
- Leverabces : koorts en buikpijn

De incubatietijd bedraagt 8-20 weken. 95% van de patiënten presenteert zich binnen 5 maanden met klachten, maar bij sommige patiënten wordt de infectie pas na jaren herkend



- NTVG 2018; 162: D2525

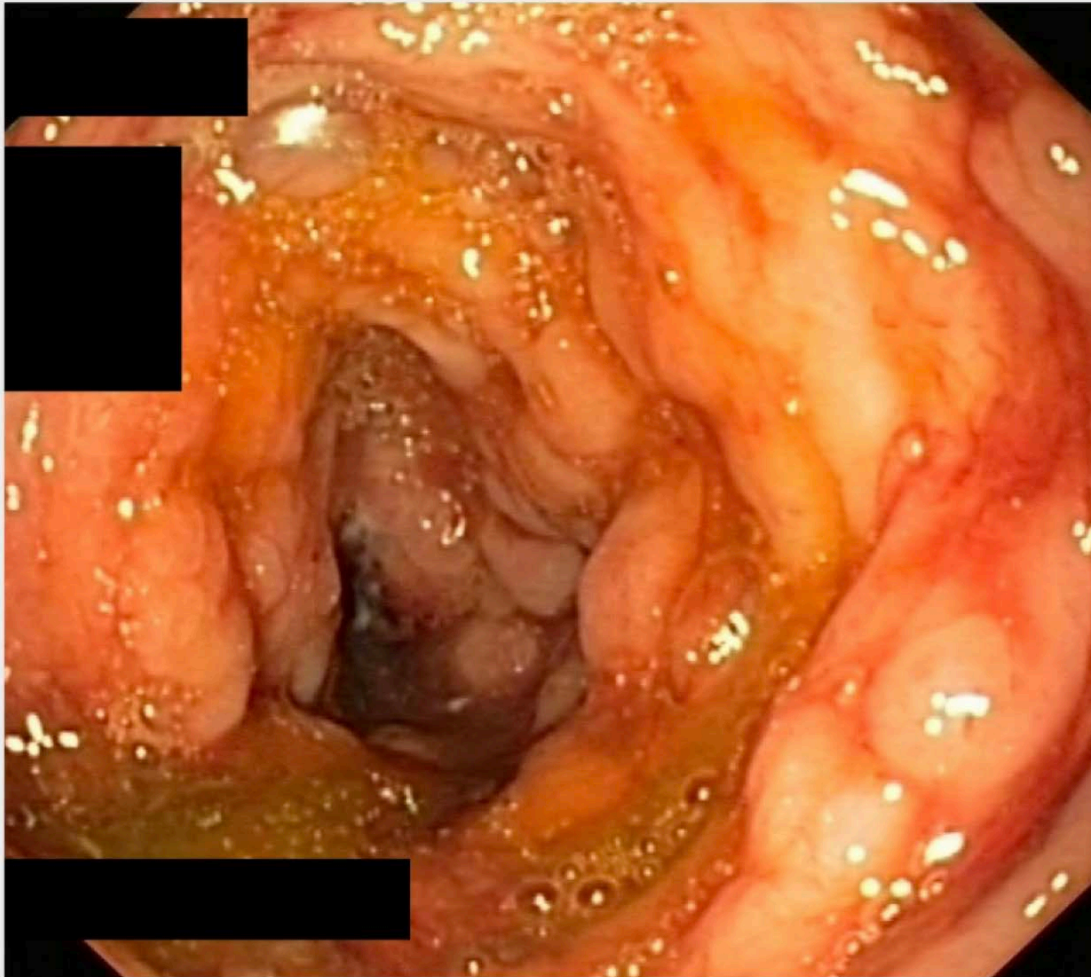
Wie verre reizen maakt... TOETS

VERRASSENGE KLINISCHE PRESENTATIES VAN AMOEBIASIS

≡ KLINISCHE LES ⌚ 30-07-2018

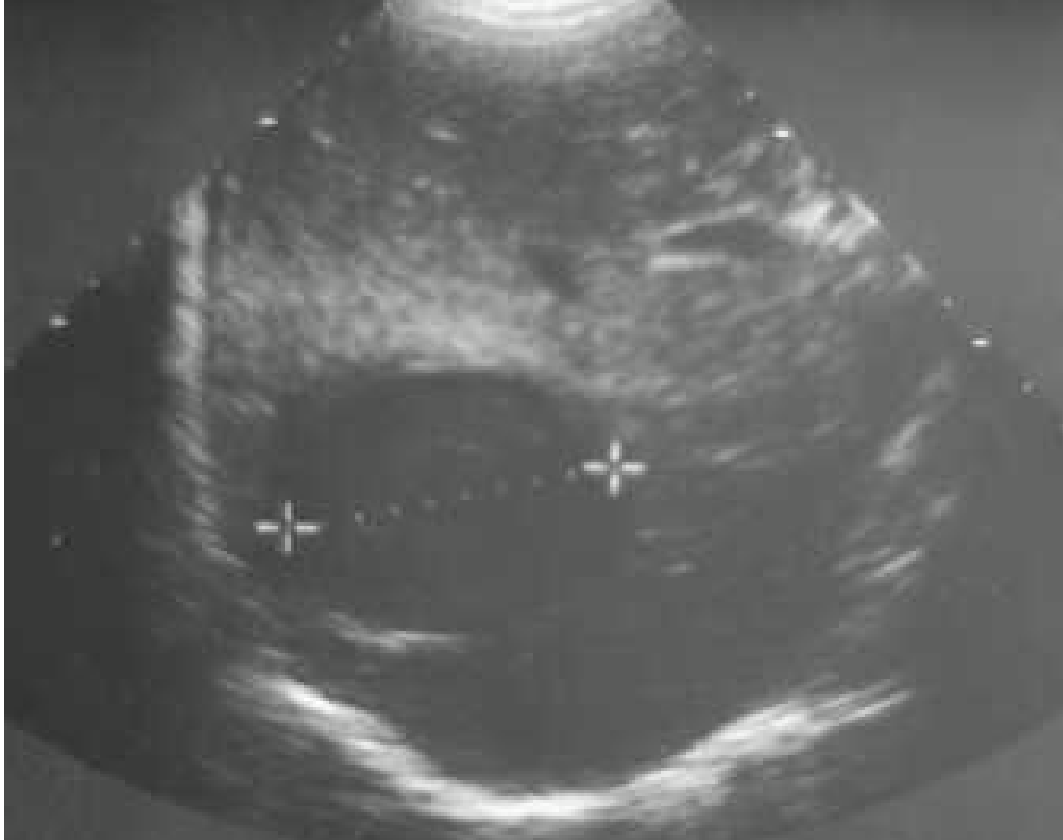Kernpunten

- Amoebiasis kan andere ziektebeelden nabootsen.
- De diagnose 'amoebiasis' wordt gesteld op een combinatie van reisanamnese, een klinisch beeld van colitis of abces en uitslagen van serologisch of antigeenonderzoek en PCR.
- Een infectie met *Entamoeba histolytica* moet altijd behandeld worden.
- Bij een niet-invasieve infectie met *Entamoeba histolytica* volstaat behandeling met een contactamoebicide (clioquinol).
- Bij een invasieve infectie moet na behandeling met een weefselamoebicide (metronidazol) altijd nabehandeling met een contactamoebicide (clioquinol) volgen.

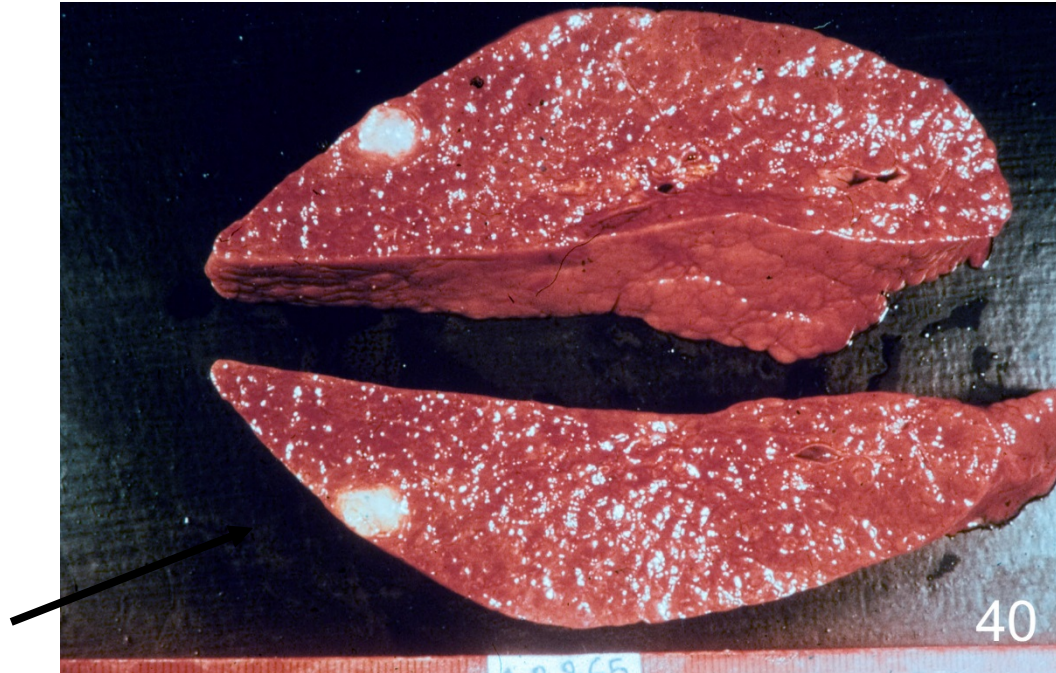

Figuur 1 Ulceraties in het colon bij patiënt A Beeld bij coloscopie.
Histopathologisch onderzoek van bipten uit de colonwand was suggestief voor amoebeninfectie, een diagnose die later bevestigd werd met serologisch onderzoek en PCR.

Diagnosis



Ultrasound scan: amoebic liver abscess



Small amoebic abscess

Uitbraak van amoebiasis in een Nederlands gezin; tropen onverwacht dichtbij OPEN

≡ CASUÏSTIEK © 15-09-2004

W.M. Edeling, J.J. Verweij, C. IJ. ponsioen en L.G. Visser

Klinische en parasitologische kenmerken bij presentatie van verschillende familieleden in een uitbraak van amoebiasis

<i>familielid</i>	<i>ziektebeeld</i>	<i>antistof-titer</i>	<i>fecesonderzoek</i>	
			<i>cysten/-trofozoïeten</i>	<i>PCR op Entamoeba histolytica</i>
vader	dysenterie	1:640	+	+
moeder	amoebenleverabces	1:1280	-	-*
dochter	geen infectie	< 1:40	-	-
zoon	geen infectie	< 1:40	-	-
zoon	cystendrager†	1:320	+	+

*De PCR op leveraspiraats was positief voor *E. histolytica*.

†Tevens had hij een *Giardia lamblia*-infectie.



Transmissie: orofecaal , gecontamineerd voedsel of water, sexueel contact

- <https://www.parasitologie.nl/medische-parasitologie/parasieten/factsheets/entamoeba-histolytica>
- <https://www.nvmm.nl/media/2385/bijlage-2-richtlijn-laboratoriumdiagnostiek-van-intestinale-parasieten-clean.pdf>



Entamoeba histolytica

Entamoeba dispar

Morfologisch hetzelfde maar

Entamoeba dispar: non-pathogen !

Entamoeba histolytica: pathogen



Diagnostiek

- Intestinaal
 - Microscopie : geen onderscheid mogelijk tussen E.histolytica en E.dispar tenzij er erythrocyten zichtbaar zijn
 - PCR
- Extra-intestinaal
 - Abces: PCR punctie materiaal
 - Serologie

 - PCR: beschikbaar in meeste academische centra en grotere labs en in parasitologische laboratoria
 - Serologie: in beperkt aantal labs beschikbaar
 - › EMC, LUMC, AMC, Streeklab Haarlem, RIVM
 - › Deel commerciële kit : IHA (Fumouse)
 - › Deel in house test



Kernpunten

- Amoebiasis kan andere ziektebeelden nabootsen.
- De diagnose 'amoebiasis' wordt gesteld op een combinatie van reisanamnese, een klinisch beeld van colitis of abces en uitslagen van serologisch of antigeenonderzoek en PCR.
- Ook bij mensen met onverklaarde bloederige diarree zonder reisanamnese moet *E.histolytica* overwogen worden
- Indien bij een patiënt amoebiasis wordt vastgesteld wordt aanbevolen om ook huisgenoten te onderzoeken op *E. histolytica*.
- Een infectie met *Entamoeba histolytica* moet altijd behandeld worden.
- Bij een niet-invasieve infectie met *Entamoeba histolytica* volstaat behandeling met een contactamoebicide (clioquinol).
- Bij een invasieve infectie moet na behandeling met een weefselamoebicide (metronidazol) altijd nabehandeling met een contactamoebicide (clioquinol) volgen.



Dank voor jullie aandacht!

- Vragen: titia.kortbeek@rivm.nl