

SKML - Bloedparasieten

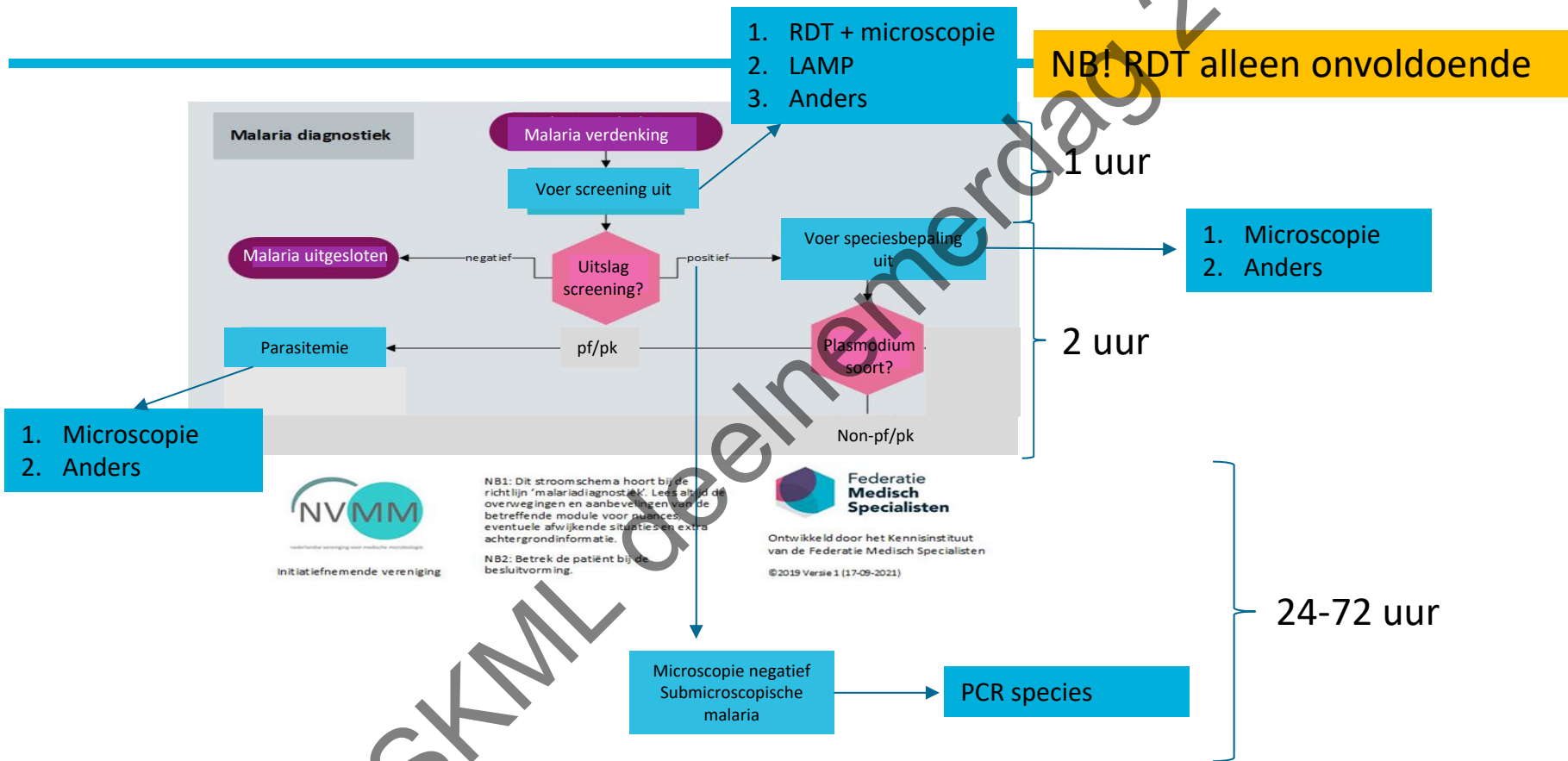
Deel 2

Foekje.Stelma@radboudumc.nl



NVP - SKML deelnemerdag 2022

NVP - SKML deelnemersdag 2022



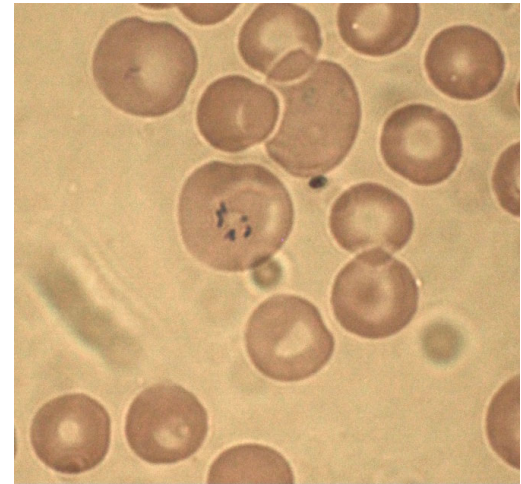
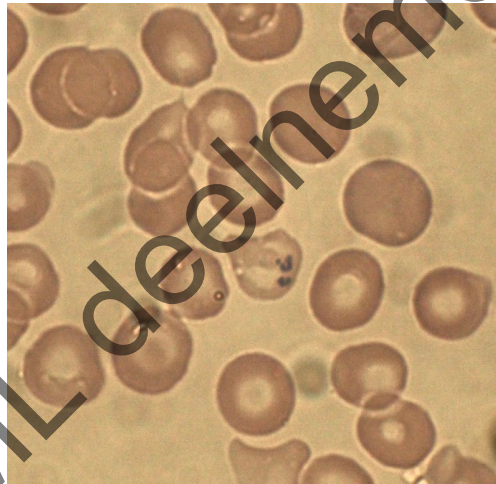
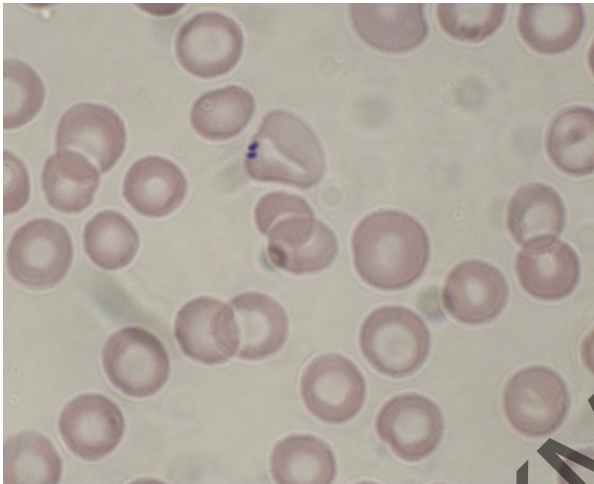
Casus:

Telefoontje uit ziekenhuis elders

- Casus pro diagnosi
- 60 jarige Aziatische man
- 5/9 opgenomen → 15/9 IC
- Persisterende sepsis met trombopenie en cholestase ontstaan na schoonmaken vijver
- HepC+
- Kweken en verdere serologie neg

Leptospirose of Hantavirus infectie ?

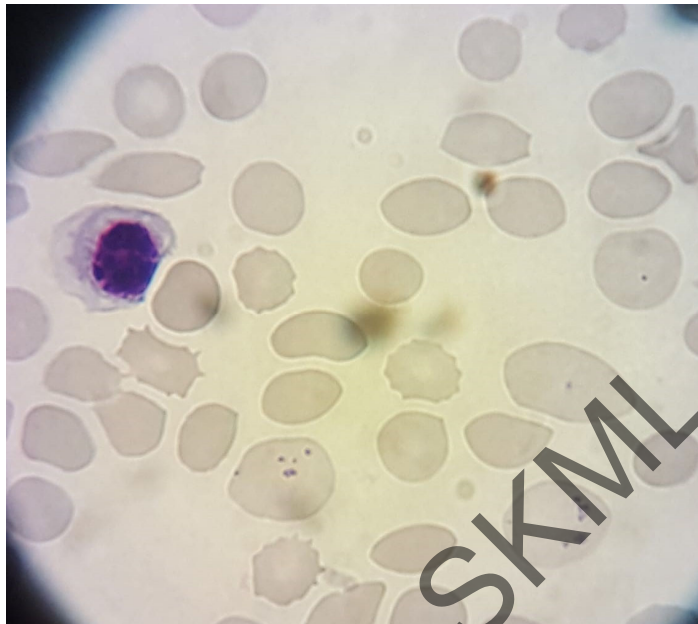
Foto's ziekenhuis elders



Vraag *Babesia*?

28/9 overname Radboudumc

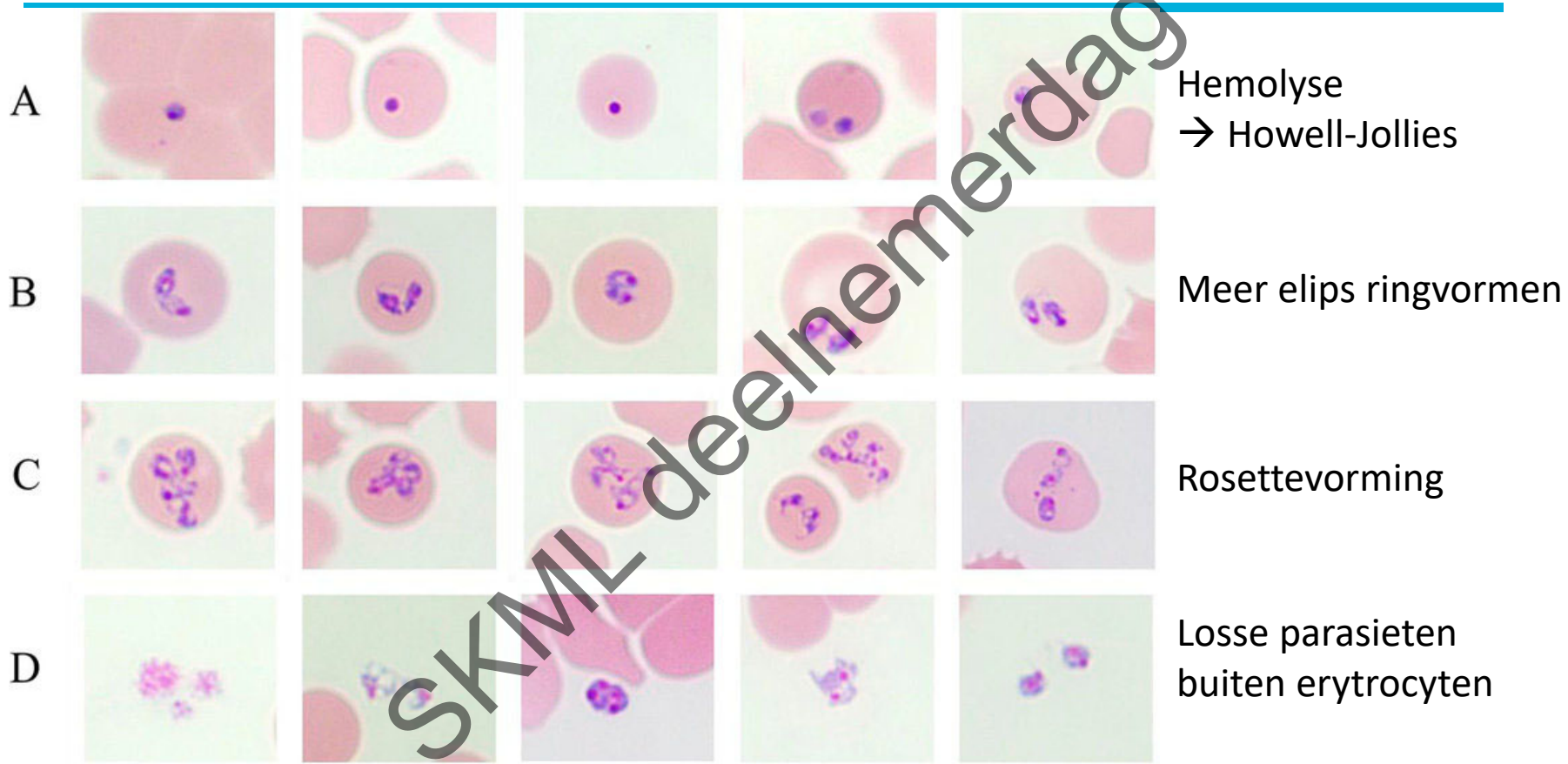
Foto Radboudumc (avond dienst)



→ Howell Jolly bodies

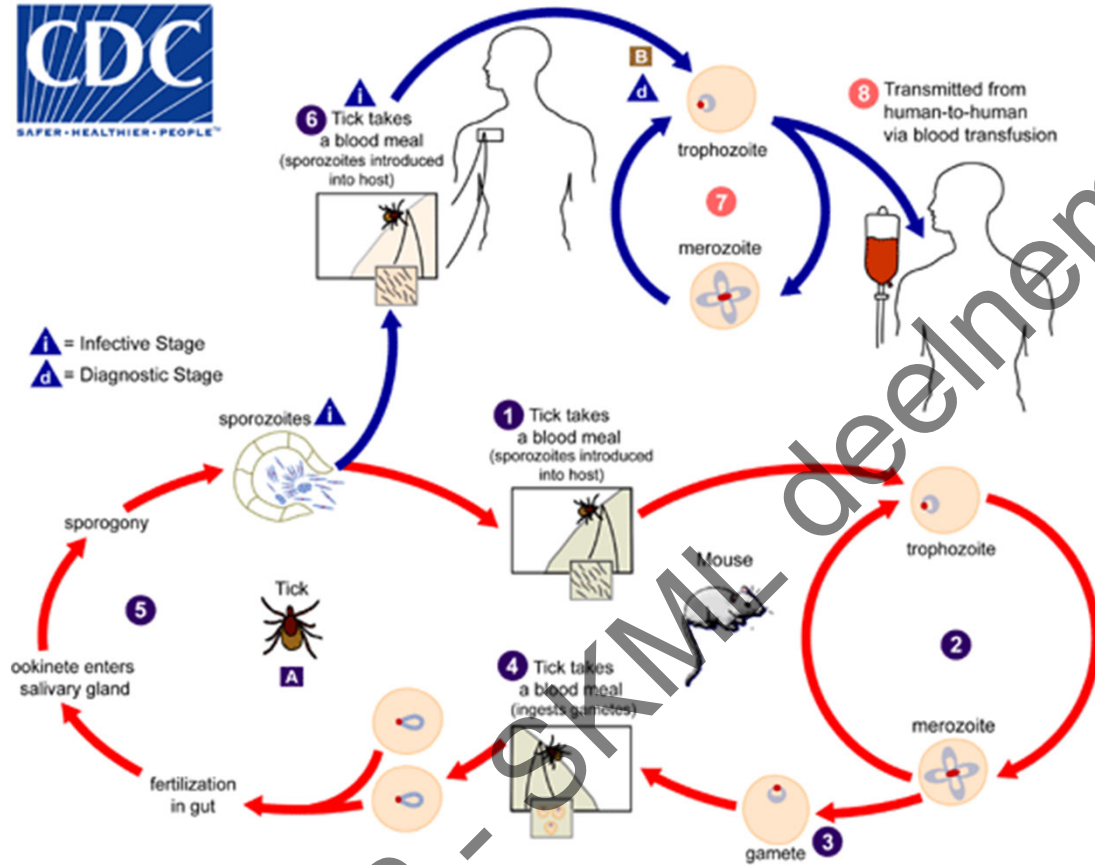
- Dysfunctie milt
- Sepsis
- Aangeboren syndromen
- Sickle cell hemoglobinopathie
- Alcoholisme
- Autoimmuun ziekten
- Post SCT

Radboudumc



Sung-Hee Hong, et al. *Emerging Microbes & Infections*, 8:1, 869-878

Radboudumc



Europa; *B. divergens* in asplene patiënten

VS; *B. microti* in gewone patiënten

Kliniek;

Asymptomatisch

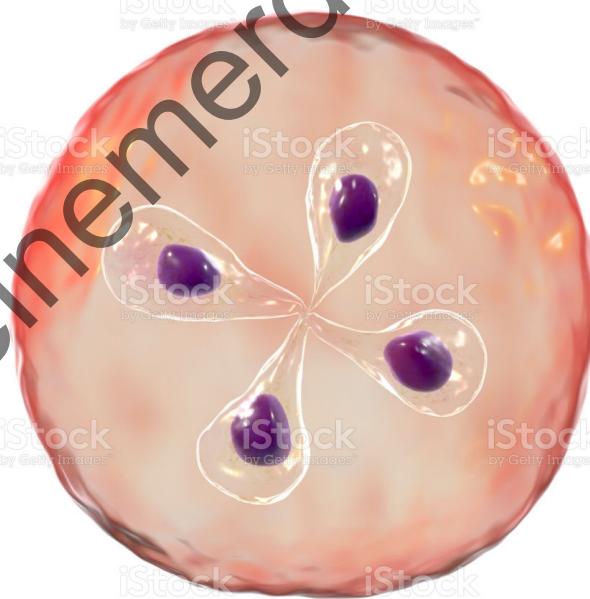
koorts, KR, hepatosplenomegalie, hemolytische anaemie

Incubatie periode 1 - 4 weken

NVP - OAM deelname dag 2022

Vragen?

NVP - SKML deelnemerdag 2022



Radboudumc